

**O‘ZBEKISTON RESPUBLIKASI
OLIIY TA‘LIM, FAN VA INNOVATSIYALAR VAZIRLIGI**

**SAMARQAND DAVLAT VETERINARIYA MEDITSINASI,
CHORVACHILIK VA BIOTEKNOLOGIYALAR UNIVERSITETI**

**VETERINARIYA DIAGNOSTIKA VA OZIQ-OVQAT XAVFSIZLIGI
FAKULTETI**

VETERINARIYA SANITARIYA EKSPERTIZASI TA‘LIM YO‘NALISHI

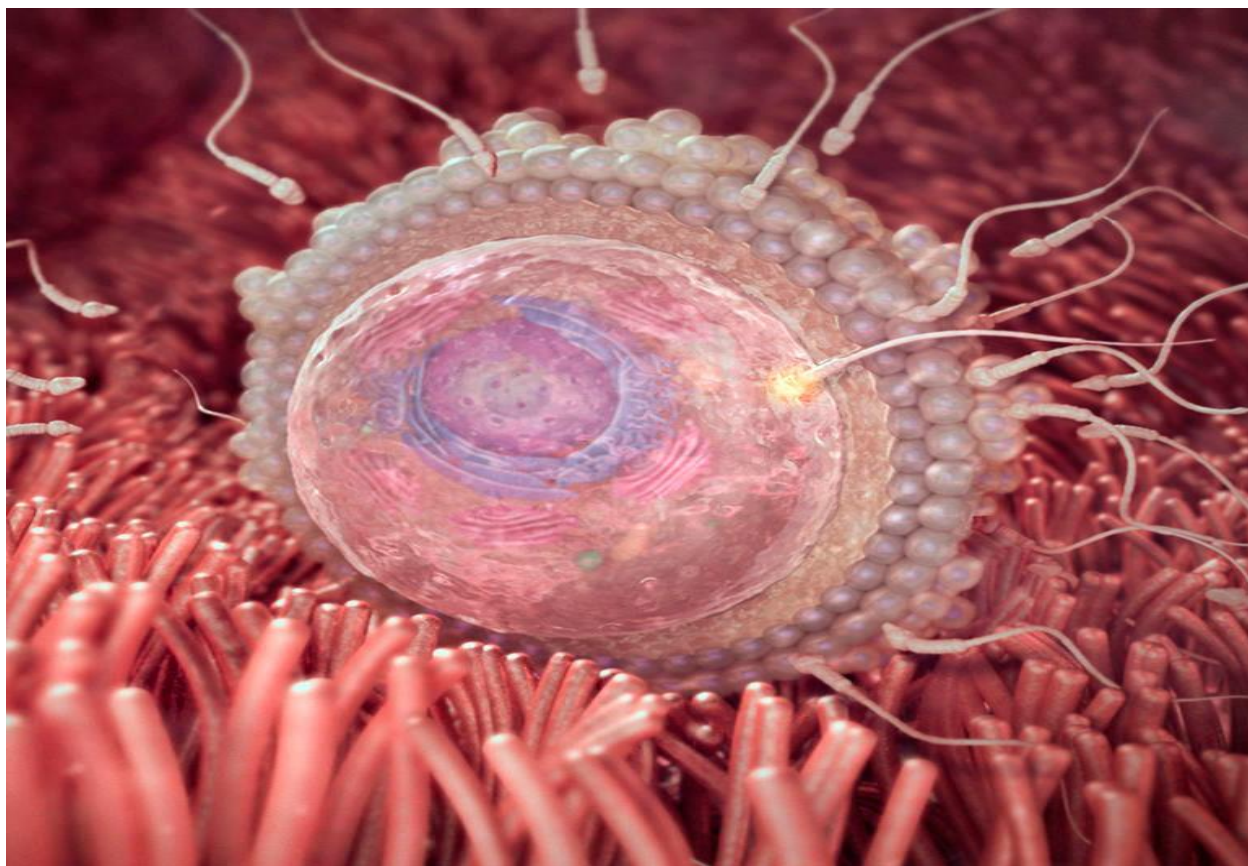
2-BOSQICH, 204 – GURUH TALABALARI UCHUN

SITOLOGIYA, GISTOLOGIYA VA EMBRIOLOGIYA FANIDAN

**Mavzu: Tuxumdon va sperma surtmasining gistopreparatlarini o‘rganish
mavzusidagi laboratoriya mashg‘uloti bo‘yicha ochiq dars uchun tarqatma
materiyallar**

O‘qituvchi: assistent

O‘.A.Rahmonov



Samarqand - 2024 yil

Tuzuvchilar:

Rahmonov O‘.A. –“Hayvonlar anatomiyasi, gistologiya va patologik anatomiya” kafedrası assistenti.

Taqrizchilar:

Bakirov B.B. – SamDVMCHBU, “Ichki yuqumsiz kasalliklar” kafedrası v.f.d., professori

Allamuradova M.M. – Samarqand viloyat hayvonlar kasalliklari tashxisi va oziq-ovqat maxsulotlari xavfsizligi Davlat markazi direktori

“TASDIQLAYMAN”

Hayvonlar anatomiyasi, gistologiya va patologik anatomiya kafedrası muduri, v.f.d.,
professori _____ Dilmuradov N.B.
« ____ » _____ 2024 yil

Tuxumdon va sperma surtmasining gistopreparatlarini o‘rganish (2 soat)

PASPORTI

Laboratoriya mashg‘ulotning texnologik modeli

O‘quv soati: 80 daqiqa	Talabalar soni: 25
O‘quv mashg‘ulotining shakli	laboratoriya mashg‘uloti
Mavzu rejasi	4.1. Jinsiy hujayralar. Urug‘ va tuxum hujayralarining gistomorfologik tuzilishi, o‘ziga xosligi va ahamiyati. 4.2. Tuxumdon va sperma surtmasining gistopreparatlarini mikroskopda o‘rganish.
Laboratoriya mashg‘ulotining maqsadi: Sut emizuvchilar gametalarining tuzilishi Gametagenез. Atamalarni o‘rganish, gistopreparatlarni mikroskopiya qilish, chizish va belgilash.	
Pedagogik vazifalar: 1. Tuxumdon va sperma haqida malumot berish. 2. Tuxumdon va sperma gistomorfologik tuzilishi haqida tushuncha berish. 3. Tuxumdon va spermani mikroskop ostida gisto-preparatlarni o‘rgatish.	O‘quv faoliyati natijalari: 1. Tuxumdon va sperma haqida bilimga ega bo‘ladi. 2. Tuxumdon va sperma gistomorfologik tuzilishi haqida tasavvur hosil qiladilar 3. Tuxumdon va spermani mikroskop ostida gisto-preparatlarni ko‘rinishini o‘rganadi.
Ta‘lim metodlari	Teskor savol-javob, suhbat, klaster, aqliy hujum, dialogik yondashuv, muammoli ta‘lim
Ta‘lim vositalari	Laboratoriya mashg‘ulot ishlanmalari, jinsiy hujayralardan tayorlangan gistopreparatlar mikroskop, asbob-uskunalar, rasmlar, videoprojektor, kamerali mikroskop.
Ta‘lim shakllari	Jamoaviy, kichik guruhlarda ishlash.
O‘qitish shart-sharoiti	Texnik vositalardan foydalanish va guruhlarda ishlashga mo‘ljallangan auditoriya
Monitoring va baholash	Og‘zaki, savol-javob, reyting tizimi asosida baholash.

Laboratoriya mashg'ulotning texnologik haritasi

Ish bosqichlari va vaqti	Faoliyat mazmuni	
	ta'lim beruvchi	ta'lim oluvchilar
1 - bosqich. O'quv mashg'ulotiga kirish (10 daq.)	1.1. Laboratoriya mashg'ulotning mavzusi, maqsadi va rejasini ma'lum qiladi, mashg'ulotdan kutilayotgan o'quv natijalari bilan tanishtiradi	1.1. Tinglaydi va yozadilar.
2 - bosqich. Asosiy (60 daq.)	2.1. Avvalgi mavzuni esga solish va laboratoriya mashg'ulot matnini o'qish natijasida nimalarni o'rganganligini aniqlash maqsadida blis-so'rov o'tkazadi. 2.2 Tuxumdon va sperma surtmasi gistopreparaatlari haqida malumot berish. 2.3. Embrion varaqlarining hosil bo'lish jarayoni haqida tushuntiriladi. 2.4. Ot askaridasi tuxumlarining otalanishi, maydalanishi, baqa zigotasining to'liq notekis maydalanishini o'rganish, chizish va belgilash tushuntiriladi. 2.5 Mavzuni mustaxkamlash uchun savol-javob o'tkazish.	2.1. Eslaydi, savollarga javob beradi. Yozib boradilar. 2.2. Sixema va jadvallar mazmunini muxokama qiladi. Savollar berilib, asosiy joylari yozib olinadi. 2.3.Eslab qoladi, yozadi. Har bir savolga javob berishga harakat qiladi.
3 - bosqich. Yakuniy (10 daq.)	3.1. Mavzuga yakun yasaydi, umumiy xulosalarni shakllantiradi, faol ishtirok etgan talabalarni rag'batlantiradi. Olingan bilimlarni ahamiyatini ochib beradi. 3.2. Faollik ko'rsatmagan talabalarga savollar beriladi va baxolanadi. 3.3. Mustaqil ish uchun topshiriq beradi va uning baholash mezonlari bilan tanishtiradi.	3.1. Eshitadi, aniqlashtiradi. Topshiriqlarni yozib oladilar.

Tayanch so'zlar: Tuxumdon, sperma, jinsiy hujayra, follikulyar hujayra, Oolemma, sitoplazma, o'zak, mikroskop, buyum oynasi, gematoksilin, eozin bo'yoqlari.

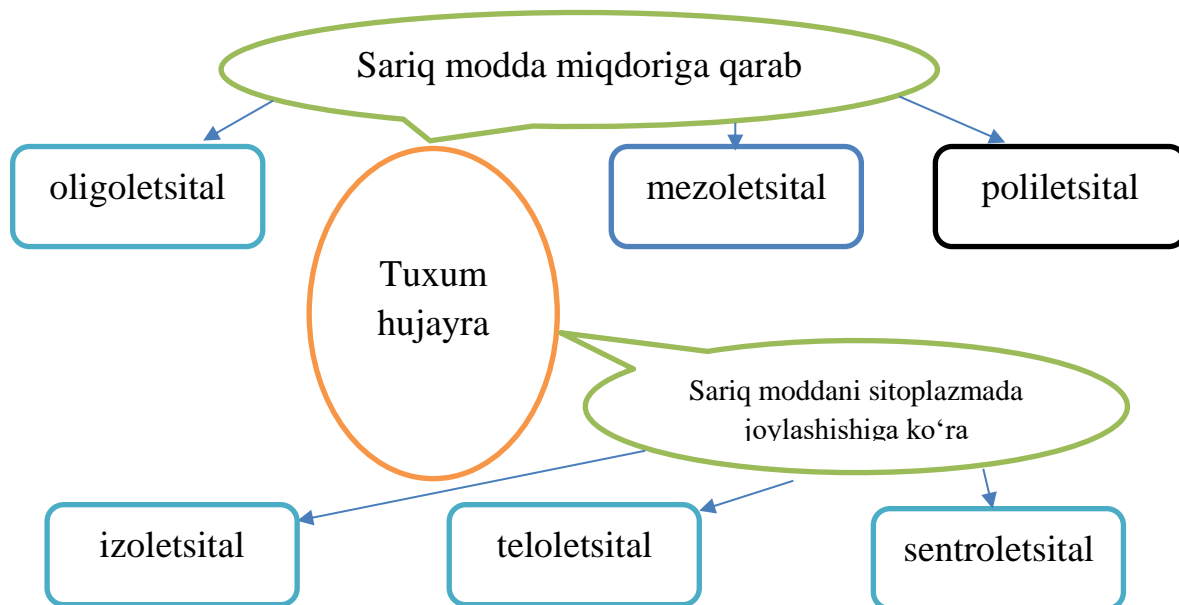
Aqliy hujum metodi

1. Hujayraning tarkibiy qismlari?
2. Hujayra o'zagi qanday qisimlardan tashkil topgan?
3. Hujayra bo'linish turlari?
4. Mitoz bo'linish?
5. Amitoz bo'linish?

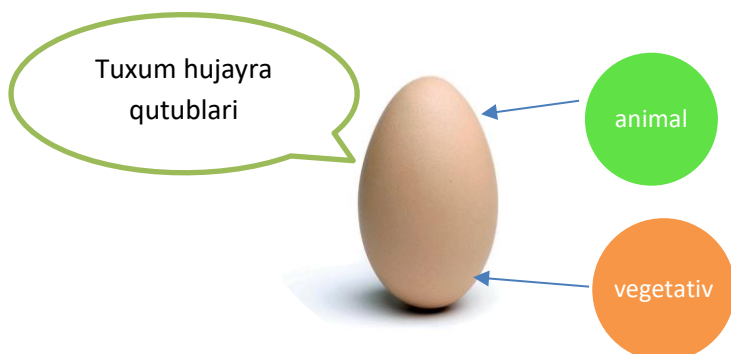
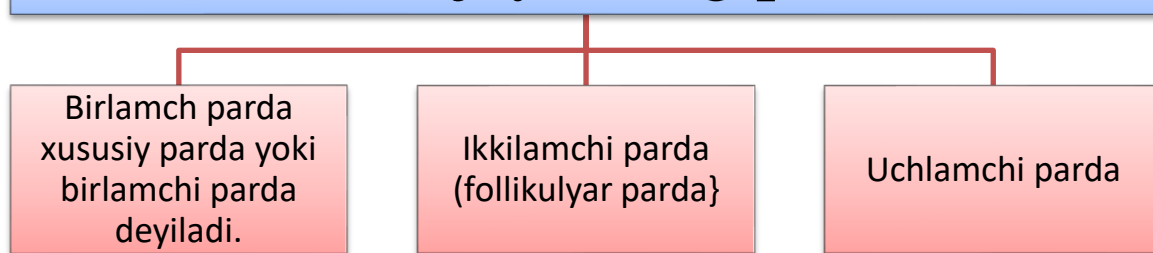
Sut emizuvchilar gametalarining tuzilishi va taraqqiyoti.

Tuxum hujayra (oon - yunon. ovum - lot. tuxum) hamma hayvonlarda nisbatan yirik hujayra hisoblanib, ko'pincha yumaloq shaklga ega, o'zak, o'zakcha organellalar va ko'p miqdorda sitoplazmasi bor. Tuxum hujayra sitoplazmasida oqsil tabiatli kiritma - sariq modda uchraydi va bu moddaning miqdoriga asosanib tuxum hujayralar klassifikatsiya qilinadi.

Klaster metodida tuxum hujayra klassifikatsiya



Tuxum hujayraning pardalari



6-preparat

Quyong tuxumdonidagi tuxum hujayralar.
Gematoksilin va eozin bilan bo'yalgan (7-rasm).

Sut emizuvchilarda tuxum hujayralari follikulyar hujayralar deb ataluvchi maxsus himoya va trofik hujayralar qurshovida taraqqiy qiladi.

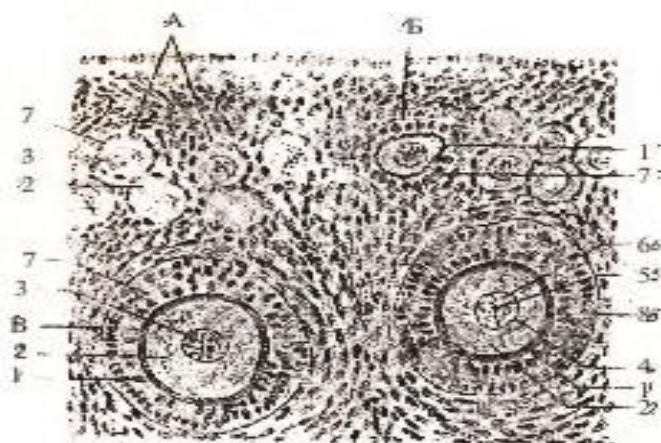
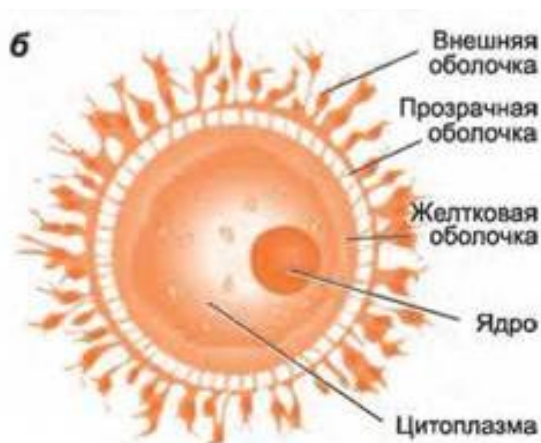
Preparatni kichik ob'ektivda qarayotib, taraqqiyotning turli bosqichlaridagi ko'pdan-ko'p tuxum hujayralarni ko'ramiz. Yosh hujayralar guruh-guruh bo'lib tuxumdonning yuza qavatlarida joylashadi. Chuqurroqda shakllanishning turli bosqichlaridagi tuxum follikullari tarqalib yotadi. Ba'zi follikullarda tuxum hujayraning o'zi kesimga tushmagan, boshqalarida - tuxum hujayraning bir qismi kesimga tushib o'zak kesmadan tashqarida qolgan. Shuning uchun butun kesmani diqqat bilan qaraymiz va tuxum hujayralarning o'zak va o'zakchali eng qulay kesimlarini tanlab olamiz. Ko'pincha bunday qulay kesimlar bir qavatli yoki ko'p qavatli follikul bosqichiga tegishli bo'ladi; Graaf pufakchalari noqulayroq, lekin bunday pufakchada qulay kesilgan tuxum hujayra uchrab qolsa, undan ham foydalanish mumkin. Kichik ob'ektivda yaxshi ko'rinadigan tuxum hujayrani tanlab olib, kerakli joyni ko'rish maydonining markaziga qo'yamiz, follikulni katta ob'ektivda o'rganamiz va chizib olamiz.

Tuxum hujayra oolemma (1) - ootsitning o'sish jarayonida taraqqiy qilgan parda bilan o'ralgan - preparatda u ochiq qizg'ish-sariq rangga bo'yalgan.

Tuxum hujayraning sitoplazmasi (2) ba'zan donador, ko'pincha esa ko'piksimon tuzilishda. Tuxum hujayraning o'zagi (3) yirik pufakcha ko'rinishiga ega va kesim hujayra tanasining markazidan o'tgan hujayralarda yaxshi ko'rinadi. O'zak sitoplazmadan o'zak qobig'i (4) bilan ajralib turadi, kislotali bo'yoqlar bilan bo'yiluvchi yirik sharsimon o'zakchaga ega. O'zakcha (5) barcha hujayralarda ham kesmaga tushavermaydi.

O'zakda, o'zakcha atrofida, kuchsiz farqlanadigan linin to'rchasi va yaxshi ko'rinadigan, lekin mayda xromatin donachalaridan iborat o'zak to'ri (6) ko'rinadi; ular ko'pincha zich (guj) bo'lib yotadi va asosiy bo'yoqlar bilan kuchsiz bo'yiladi - bu tuxum hujayra taraqqiyotining ma'lum bosqichi uchun xarakterli belgidir. Oolemma atrofida follikulyar hujayralarning (7) bir yoki bir necha qavat bo'lib joylashgani ko'rinadi. Follikulyar hujayralarning chegaralari hamma vaqt ham yaxshi bilinmaydi, bunda ularning shakli to'g'risida hujayra o'zaklari shakli va joylashishiga qarab xulosa qilinadi. Tuxum hujayra taraqqiyotining ikki-uch bosqichini: ertachi (birlamchi follikul) A, o'rtangi (bir qavatli follikul) B va kechg'i (ko'p qavatli follikul) B bosqichlarini chizib olish maqsadga muvofiqdir; bunda

follikulyar hujayralarning tuxum hujayraga yaqin yotuvchi qavatlarinigina chizib olish mumkin.




Quyov tuxumdonidagi tuxum hujayralar. Kuchli ob'ektiv.

Urug' hujayrasi (spermiy, spermatozoid - spermatozoon) harakatchan hujayra bo'lib, tuxum hujayraga nisbatan ancha mayda (kichik), ehtiyot oziq moddalar deyarli yo'q, shuning uchun erkak hayvon organizmidan tashqarida, mustaqil ravishda uzoq fursat yashayolmaydi. Buqaning urug' hujayrasi sigir tuxum hujayrasidan 160000 marta kichik.

Spermiy boshcha, bo'yincha, oraliq yoki bog'lovchi bo'lim, dumchanning asosiy va oxirgi bo'limlariga ega. Hayvonot dunyosida bir-biridan ancha uzoq turuvchi hayvonlarning urug' hujayralari, aksariyat ko'pchilik hollarda, ushbu tarzda tuzilgan bo'lib, bu ular bajaradigan vazifaning bir xilligiga bog'liq.

Spermiyning boshchasi turli hayvonlarda turlicha shaklga ega: (7-rasm) ayg'irlarda ovalsimon, bo'qalarda - noksimon Boshcha asimmetrik tuzilgan bo'lib, qoshiqchaga o'xshaydi. Boshchanning oldingi qismida plastinkali kompleksning o'zgarishidan hosil bo'lgan akrosoma (acros-yuqorigi, chetki; soma-tana) joylashadi. Akrosoma gialuronidaza fermentiga boy. Boshchanning akrosomadan keyingi qismi zichlashgan o'zak moddasidan iborat.



9-rasm Turli hayvonlarning jinsiy hujayralari.

1-lansetnik; 2-salamandra; 3-zyablik; 4-xo'roz; 5-ko'rshpalak; 6-dengiz cho'chqasi; 7-odam; 8-buqa; 9-ayg'irning urug' hujayrasi

7-preparat

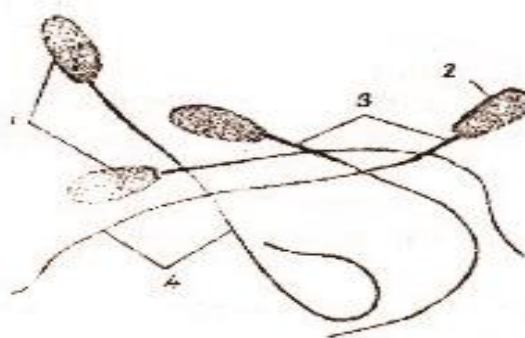
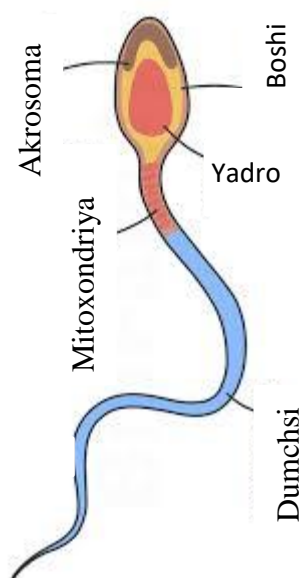
Buqa spermiy (spermatozoid)lari.

Gematoksilin va eozin bilan bo'yalgan surtma (8-rasm).

Spermiylar surtmalarda o'rganiladi: spermani (odatda urug'don ortig'idan olingan) predmet shishasiga yupqa qilib surtiladi, fiksatsiya qilinadi va bo'yaladi. Ammo odatdagi preparatlarda va quruq ob'ektivlarda spermiylar tuzilishining qismlarini (sentiollarni, spiral ipcha va b.) ko'rib bo'lmaydi, faqat ularning umumiy shaklini o'rganish mumkin.

Kichik ob'ektivda spermiylar zich joylashmagan, alohida-alohida spermiylar aniq ko'rinadigan joyni tanlash kerak. Ularni katta ob'ektivda o'rganish va chizib olish kerak.

Odatdagi preparatda spermiy boshchasini (1) yaxshi farqlash mumkin; buqa spermiylarida u noksimon shaklga ega va boshqa hayvonlar spermiylarinikidan anchagina kattaligi bilan ajralib turadi. Boshcha hujayraning o'zagiga to'g'ri keladi, lekin boshqa hujayralarning o'zagidan fiksatsiya qilingan preparatda mutlaqo gomogenligi bilan farq qiladi, unda hech qanday ichki struktura ko'rinmaydi. Boshcha gematoksilin bilan binafsha rangga bo'yaladi (bu yerda dezoksiribonuklein kislota to'planganligining belgisi). Boshchaning yuqorigi qismi spermiy sitoplazmasining qoldig'i bo'lgan G'ilofcha (2) bilan qoplangan va ochroq (tiniqroq) dek ko'rinadi. Boshchadan keyin oraliq bo'lim (3) - dumchanning boshlang'ich, biroz yo'g'onlashgan qismi joylashadi; uning juda murakkab ichki tuzilishi (bu yerda murakkab sentioli va shakli o'zgargan mitoxondriyalar joylashadi) bu preparatda ko'rinmaydi. Spermiyning dumchasi (4) ingichkaroq ipcha ko'rinishiga ega; xuddi oraliq bo'limdek dumcha spermiy sitoplazmatik qismini tashkil qiladi, shuning uchun ham kislotali bo'yoqlar bilan bo'yaladi; bizning preparatimizda u eozin bilan pushti rangga bo'yalgan.



*Buqaning spermiylari
(kuchli ob'ektiv)*

Nazorat uchun savollar

1. Jinsiy hujayralarga qaysi hujayralar kiradi?
2. Gametogenez bu?
3. Spirmatogenez bu?
4. Ovoginiz bu?
5. Tuxum hujayra sitoplazmasida oqsil tabiatli kiritma bu?
6. Tuxum hujayrada sariqlik moddaning miqdoriga asoslanib necha guruhga bo‘linadi?
7. Tuxum hujayrada sariqlik moddaning qutublarda joylashishiga qarab necha guruhga bo‘linadi?
8. Tuxum hujayra pardalari bu?

Asosiy adabiyotlar

1. Shodiyev N.Sh., Dilmurodov N.B. “Sitologiya, gistologiya va embriologiya”. Darslik. Cho‘lpon nomidagi nashriyot-matbaa ijodiy uyi. Toshkent, 2018 yil.

2. To‘xtayev Q.R., Azizova F.X., Abduraxmonov M., va b. “Sitologiya, gistologiya va embriologiya”. Darslik. “Tafakkur-bo‘stoni” nashriyoti Toshkent, 2018 yil.

3. Histology, Cytology, Embryology: Textbook / I. V. Bobrysheva, S. A. Kashchenko. - Lugansk: “Knowledge”, 2012.

Axborot manbaalari

1. www.ziyonet.uz
2. www.veterinariya.medsinasi.uz
3. www.zootechniya.ru
4. www.vetjurnal.uz

